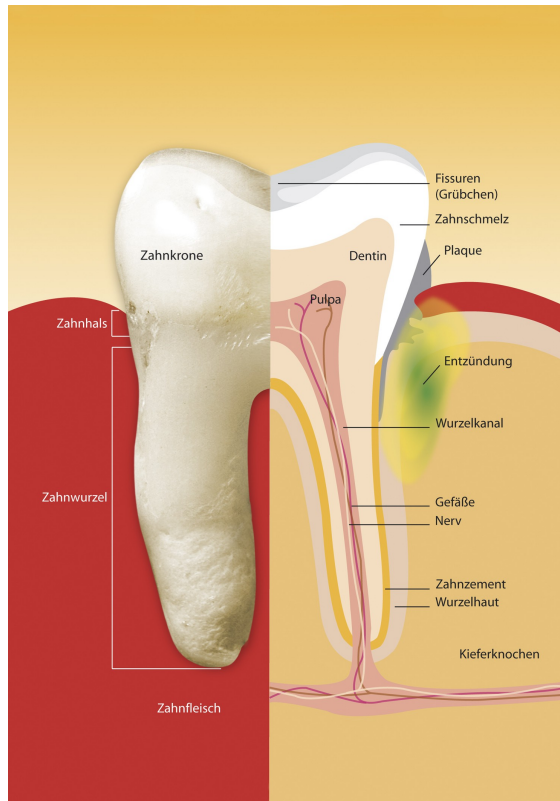

### **Parodontitis**

Ausdehnung der Entzündung auf den Knochen nach wenigen Wochen. Die Schäden sind jetzt irreversibel.

- Belagsbildung in der Tasche
- Rötung, Schwellung, Blutung, Taschenbildung
- Auflösung des Kollagens und des Knochens

### Therapie:

- Die **Gingivitis** kann mit Ausnahme der Zahnsteinentfernung durch geeignete Mundhygienemaßnahmen beseitigt werden. Wir entfernen Zahnstein und beraten Sie hierzu individuell.
- Die **Parodontitis** muss durch Entfernung der Beläge in der Tasche bekämpft werden. Diese spezielle Behandlung wird von den gesetzlichen Krankenkassen vollständig übernommen und wird von uns nach eingehender Untersuchung beantragt und durchgeführt. In seltenen Fällen muss nach Bakterienbestimmung ein Antibiotikum eingesetzt werden. Dies muss im Einzelnen entschieden werden.



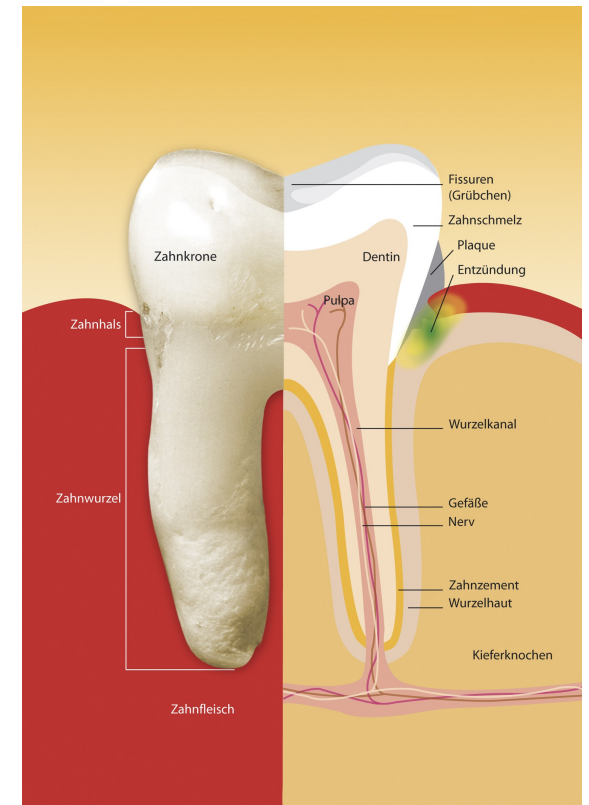
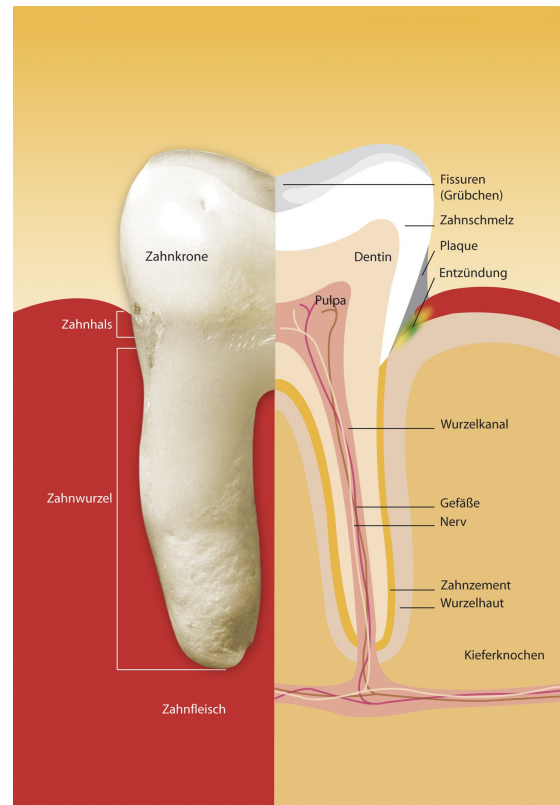
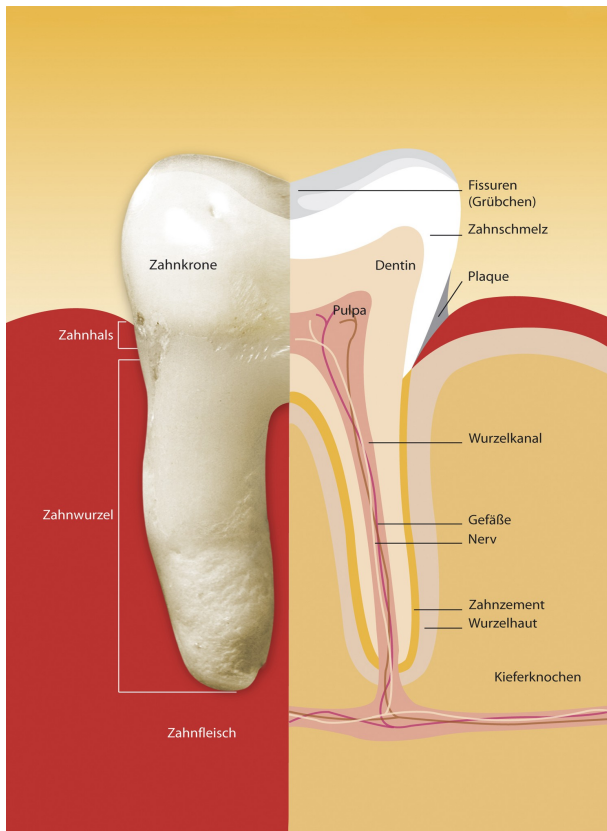
[www.zaschaller-plauen.de](http://www.zaschaller-plauen.de)  
[post@zaschaller-plauen.de](mailto:post@zaschaller-plauen.de)

Wartburgstraße 2

Tel. 03741 / 52 38 24

Name : .....

Ihr Termin : .....



### **gesunde Gingiva**

Beläge haben noch keine Veränderungen verursacht.

- keine Rötung
- keine Schwellung
- keine Blutung

Das Zahnfleisch sieht blass-rosa aus und ist entzündungsfrei.

### **akute Gingivitis**

Entwickelt sich nach 2-4 Tagen:

- Belagsbildung
- Rötung
- Schwellung
- Blutung

Die Entzündung beginnt. Die Immunabwehr reagiert auf die Bakterien. Entzündungszellen schwächen das Gewebe.

### **chronische Gingivitis**

Entwickelt sich nach 16-18 Tagen:

- Belagsbildung
- Rötung, Schwellung, Blutung
- beginnende Taschenbildung
- Auflösung des Gewebes (Kollagen)

